

# EXPLORACIÓN BÁSICA EN OCULOPLÁSTICA, ÓRBITA Y LAGRIMAL

A.V.

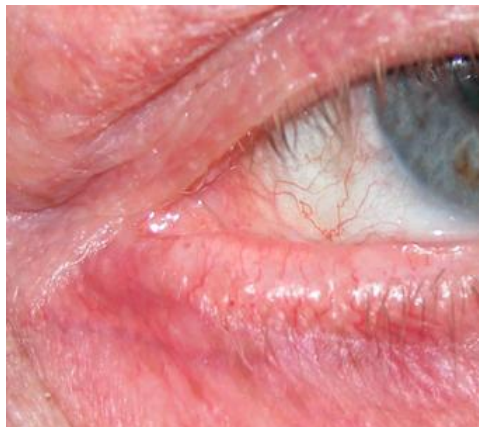
## INSPECCIÓN:

### Punto lagrimal:

Posición del punto lagrimal: aposición, eversión, verticalización.

Morfología: atresia, estenosis

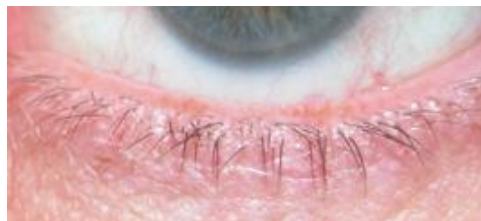El punto lagrimal se encuentra aprox. a 5 mm del canto medial y no es visible en condiciones normales salvo malposición del mismo



Eversión del punto lagrimal

### Margen palpebral:

Debe acabar en ángulos recto en contacto con la conjuntiva y ser plano. Explorar número, posición y forma de pestañas: Distiquiasis (más filas anormales de pestañas), Triquiasis (pestañas con dirección anómala).



### Conjuntiva

Explorar cambios, quistes linfáticos, conjuntivochalasis, ...

### Sensibilidad corneal

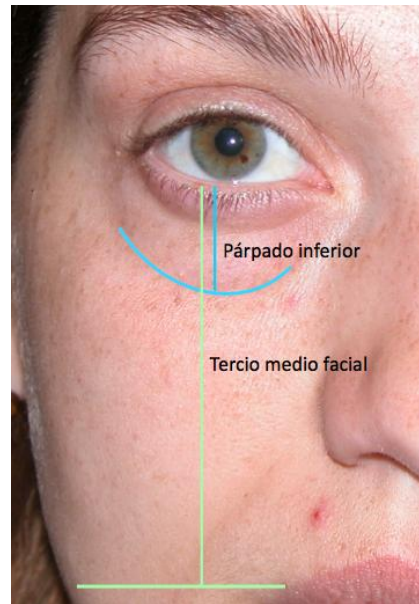**Lámina anterior:** Piel y orbicular

**Lámina posterior:** Conjuntiva y Tarso

**Lámina media:** Septum Orbitario

**Línea gris:** separa la lámina anterior de la lámina posterior en el margen del párpado

## POSICIÓN DE LOS PÁRPADOS (en caucásicos)



Apertura palpebral horizontal.....28-30mm

Apertura palpebral vertical.....8-10mm

Máxima concavidad superior es medial al eje pupilar

Máxima concavidad inferior es lateral al eje pupilar

Tarso superior mide aprox 10mm

Tarso inferior mide aprox 4-5 mm

Orientación oblícua de los párpados superior el canto externo respecto al canto interno en aprox..... 4mm

El PS. Cubre en ppm aprox. 1-3 mm en el borde superior de la córnea

El PI está en contacto con la córnea, limbo o muy próximo

La córnea supone 40-50% de la longitud del párpado

Consignar altura del Pliegue palpebral del PS (**DPM**) importante en blefaroplastia, no confundir con el surco, y medir la distancia del pliegue al margen en ppm

Altura del Surco cutáneo del PS.....9-11mm **MCD (DSM)**

Si está aumentado pensar en desinserciones de la aponeurosis del EPS

Si la distancia es menor pensar en reconstrucción del pliegue y excisión de piel

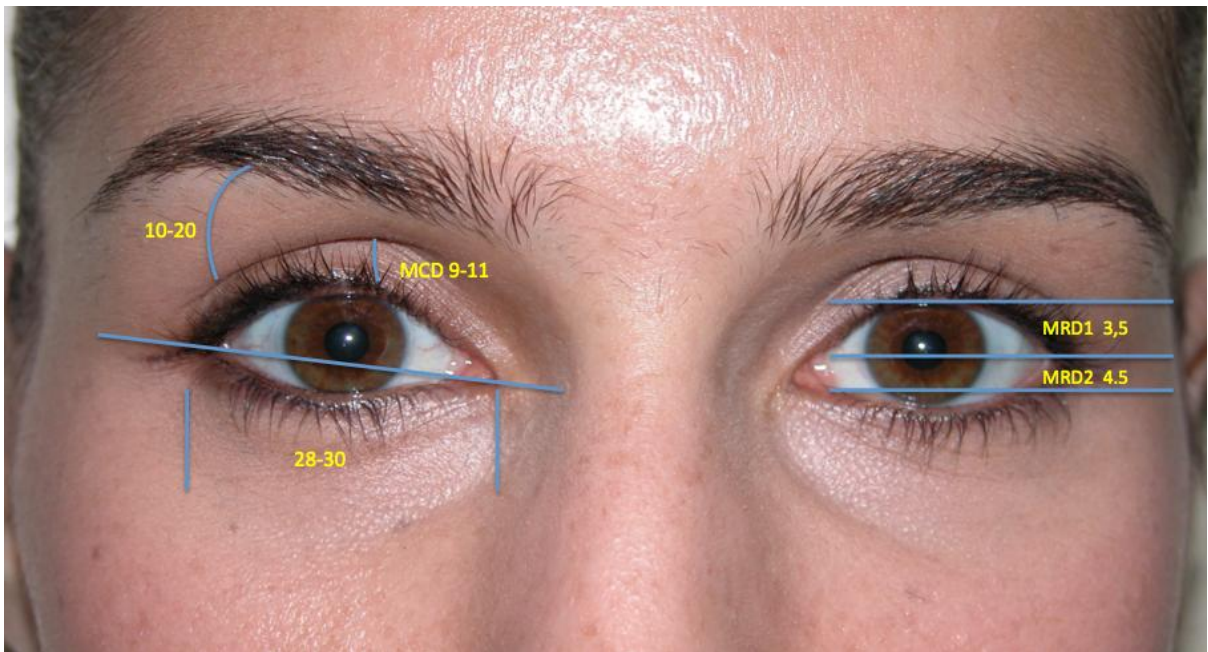
### Distancia del reflejo al margen del PS. **MRD (DMR)**

Es posiblemente el dato que nos da más información acerca de la posición palpebral, sobre todo en párpados asimétricos.

Se explora en ppm y la cifra normal es de 3.5-4 mm. Es una medida más exacta de ptosis que la Hendidura palpebral.

**MRD 1** : distancia reflejo al margen palpebral superior 3,5-4

**MRD 2** : distancia reflejo al margen palpebral inferior 4,5-5



Distancia SURCO- CEJA:

En hombres 15-20  
 En mujeres 10-15

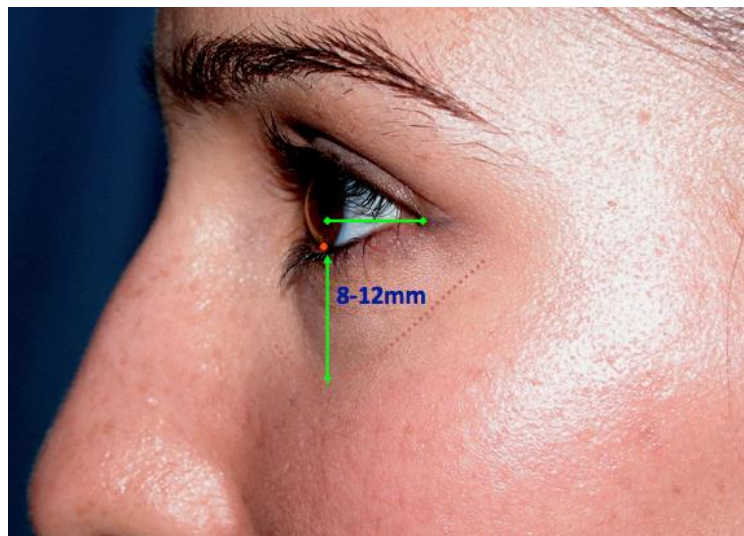
Telecanto: la distancia intercantal normal es la mitad de la distancia interpupilar.

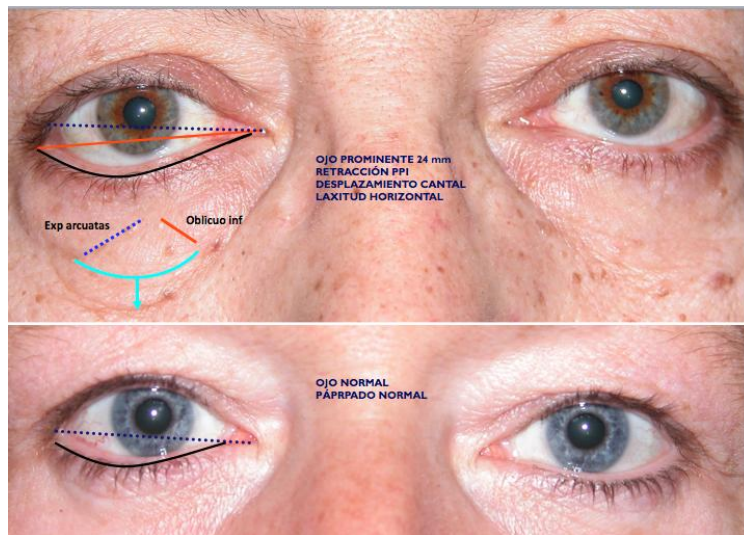
Aparición de bolsas palpebrales y malares

Forma del párpado inferior y superior (en S itálica)

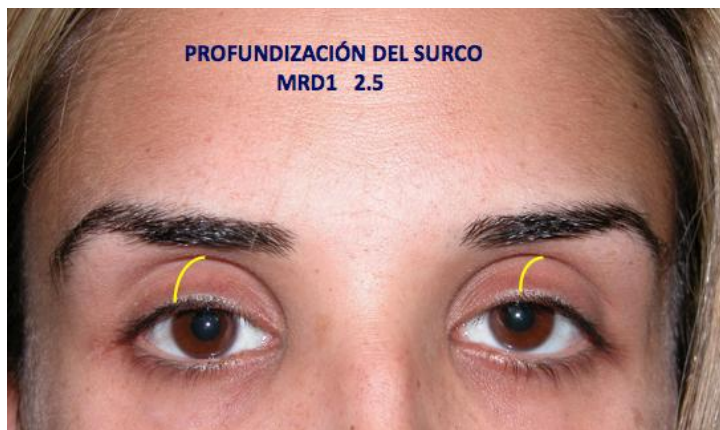Explorar retracciones del PS y PI

Límite inferior del párpado inferior a 8-12mm, coincide con el reborde orbitario inferior





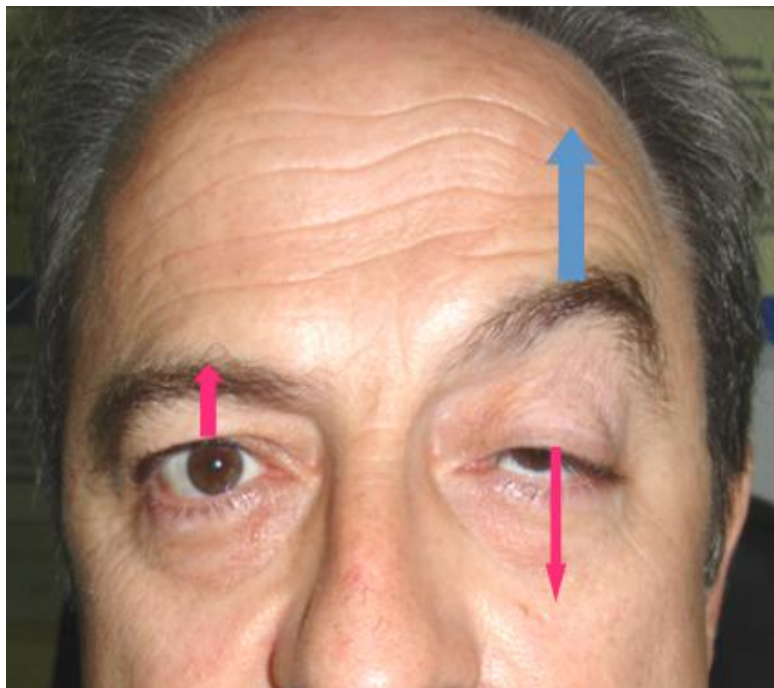
Diferencias entre un párpado alterado (arriba) y un párpado anatómicamente normal (abajo)



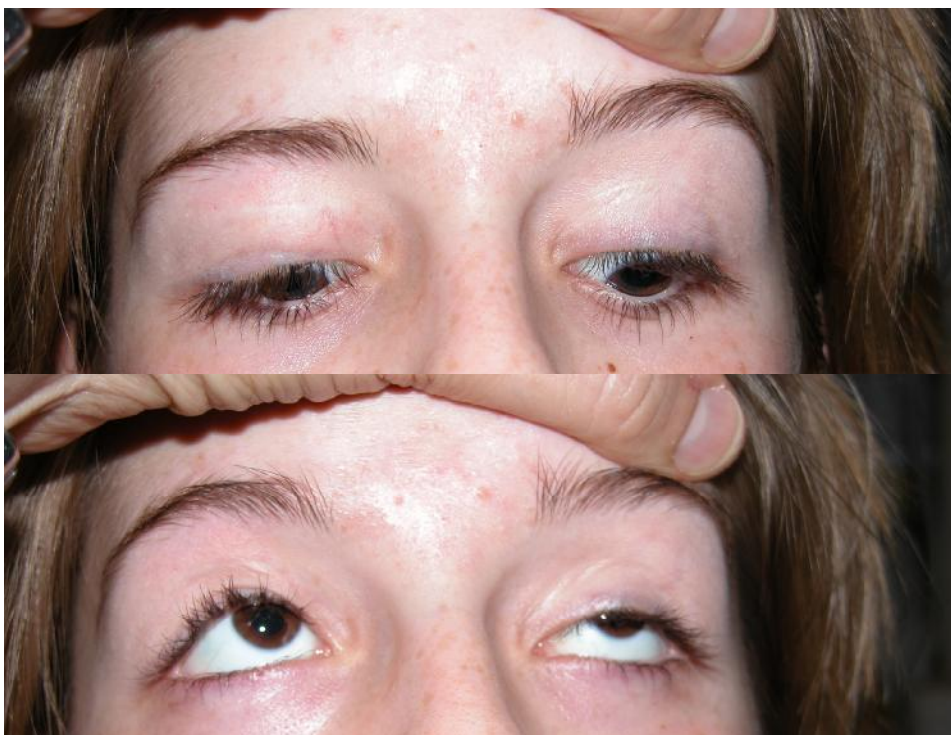Aumento del surco palpebral (MCD) en paciente con ptosis palpebral bilateral

## MOVIMIENTOS DE LOS PÁRPADOS

- a) **Función del m. Elevador del PS:** se explora midiendo la distancia entre la mirada hacia abajo y la mirada hacia arriba fijando con una mano la ceja siendo lo normal .....12-15mm



Ptosis del ojo I, retracción compensatoria de ceja I y de párpado derecho

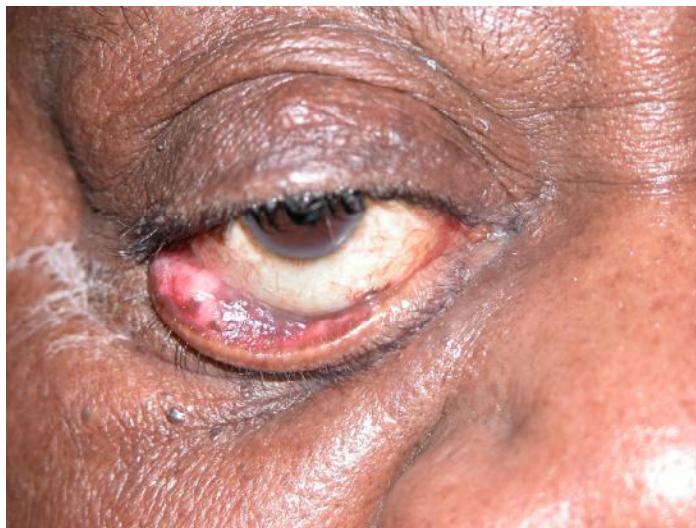


Función muy disminuida del elevador del párpado en ptosis congénita

**b) Laxitud de retractores del párpado inferior:**

En mirada inferior el PI desciende unos 3 mm.

Se aprecia como una falta de recorrido del párpado en la mirada hacia abajo, o una desinserción del fornix inferior que dara lugar a un prolapso de la conjuntiva



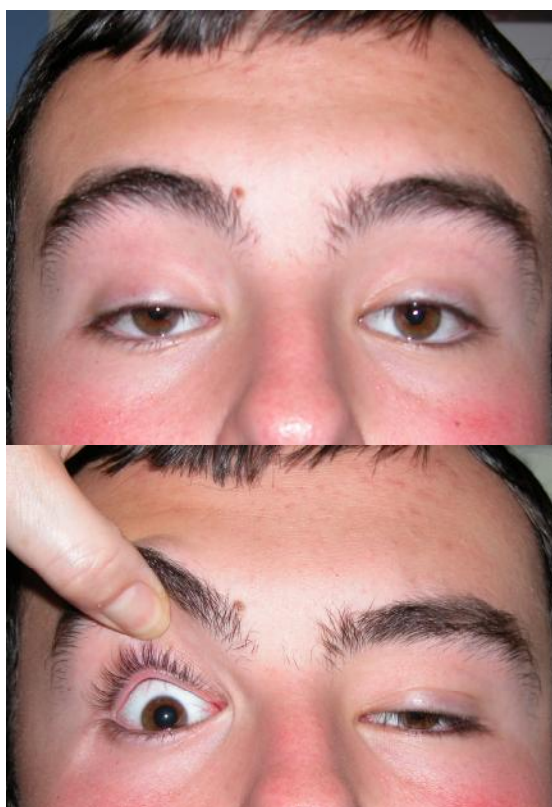c) **Fenómeno de Bell**: capacidad de supravversión al intentar cerrar los párpados

d) **Parpadeo mandibular**: descartar inervaciones aberrantes del EPS

e) **Fatigabilidad**: de los párpados, se hace mirar al paciente hacia arriba *durante 30"* y en pacientes con Miastenia Gravis vemos como se fatigan provocando un temblor o vibración característica (Tic de Cogan)

f) **Cierre forzado de los ojos**

g) **Ley de Hering**: muy útil su exploración en las ptosis. Se Explora elevando el parpado superior del lado ptosico y se explora el párpado del ojo adelfo durante unos segundos observando si cae.



Ley de Hering positiva, al levantar el párpado derecho ptósico, el párpado izquierdo cae por inhibición del estímulo cerebral

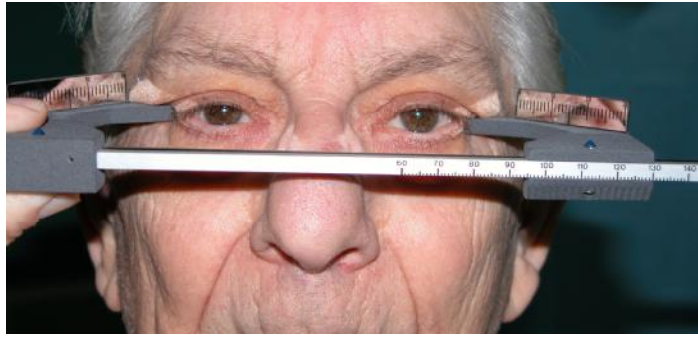## POSICIÓN DEL OJO

Exoftalmometria normal:

asiáticos: 18mm

caucásicos: 20mm (patológico si > 21 o diferencias mayores de 2mm)

negros: 22mm



Desplazamientos verticales  
Desplazamientos axiales

## ESTABILIDAD PALPEBRAL

### LAXITUD HORIZONTAL DEL PÁRPADO INFERIOR

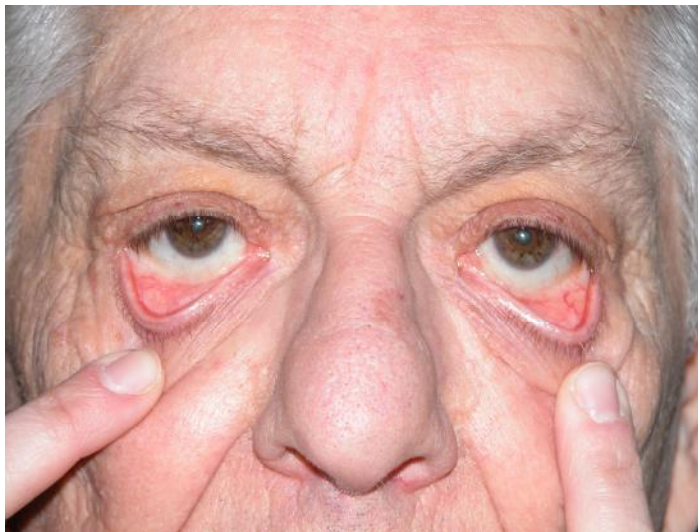**Snap back test:** desplazamos el PI hacia abajo y pedimos al paciente que no parpadee, valoramos la laxitud horizontal (ectropion):

No laxitud horizontal: el párpado vuelve rápidamente a su posición

Laxitud leve: lo hace lentamente

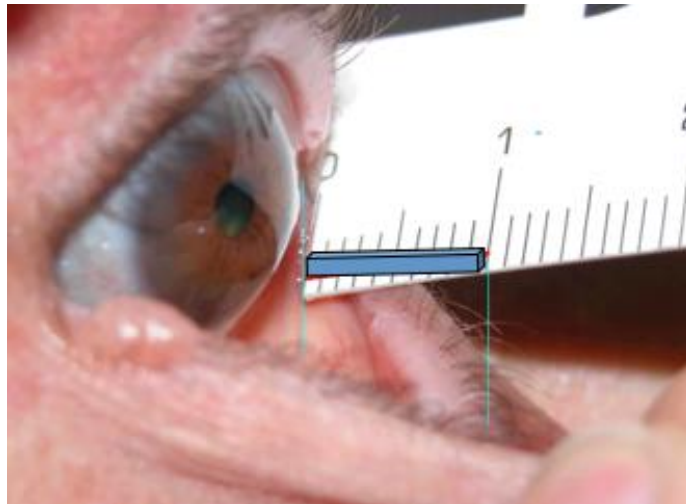
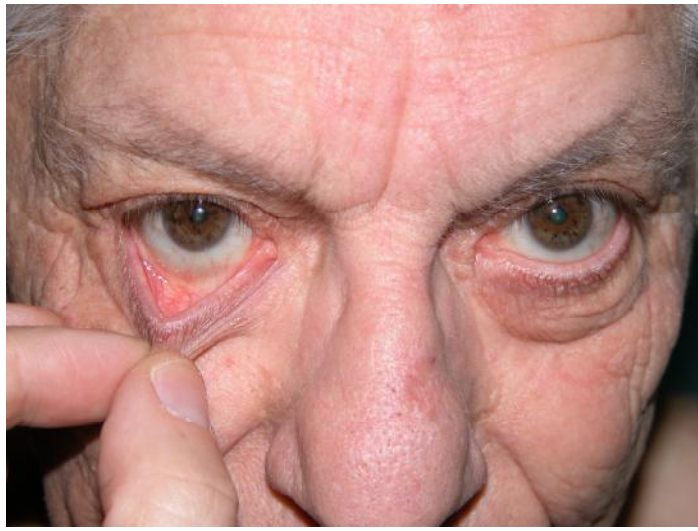Laxitud moderada: el párpado solo regresa con ayuda del parpadeo

Laxitud grave: retorno incompleto incluso con ayuda del parpadeo



Snap back test

**Distraction test** desplazamos anteriormente el PI desde su centro separándolo del globo ocular. Hay *laxitud tarsoligamentosa* cuando la separación es  $> 7mm$  pudiendo hacer que falle la bomba lagrimal



## LAXITUD CANTAL TENDÓN CANTAL MEDIAL/TENDON CANTAL LATERAL

**TCM** tracción cantal medial: se tracciona lateralmente del párpado inferior y vemos el desplazamiento lateral del punto lagrimal, si es  $> 2mm$ , se habla de laxitud del TCM, si hay desinserción del tendón cantal el punto puede llegar al eje pupilar

**TCL** tracción cantal lateral: el tendón cantal lateral se inserta por encima del canto medial 1-2mm y puede moverse medialmente *hasta 1-2 mm* en condiciones normales

Retracciones del PS (en la OAT) o del PI ( en la OAT)

En PS el margen cubre 1-2 mm. Consignar si el margen:

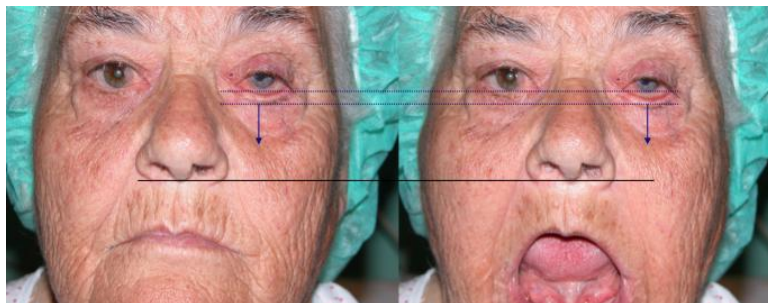
- está en posición
- a nivel de limbo
- a 1-2 mm
- a 3-4 mm

En PI el margen está a nivel de limbo: consignar si aparece exposición escleral en mm por descenso del PI no por ectropión (OAT)

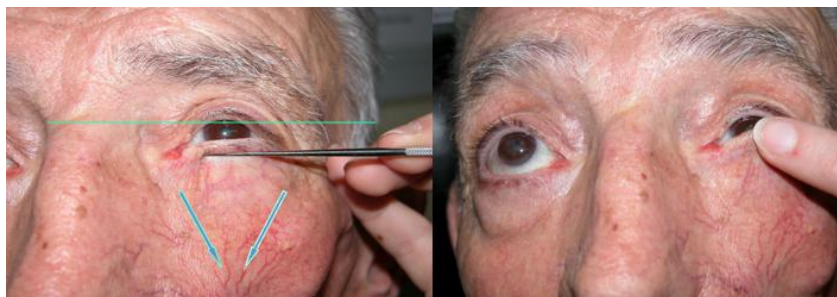## OTROS

**Defectos de lámina anterior:** produce ectropión. Se explora haciendo abrir la boca al paciente y comprobando que el párpado inferior desciende.





**Defectos de lámina media:** Entendemos por lámina media el septum palpebral. En caso de defecto, nos cuesta llevar el párpado superior hacia el limbo superior corneal.



**Defectos de lámina posterior:** produce entropión

**Lámpara de hendidura:** triquiasis, cicatrices, córnea

**Estudio película lagrimal:**

Posición,  
producción,  
permeabilidad

- Test de desaparición de fluoresceína: instilar una gota de anestésico doble y colocar una gota de flourest. Esperar 5 minutos y valorar la mancha de fluoresceína sobre mejilla.
- Sondaje de VL

Posición de la ceja: cicatrices; ptosis, retracciones

**FOTOGRAFIA/VIDEO:** Intentar realizar siempre documentación fotográfica. Las posiciones básicas son de frente, oblicuo y lateral. La documentación debe ir acompañada del pertinente consentimiento informado (Ley de Protección de datos).

**NEUROIMAGEN**

**TAC**  
**RM**